

訪問歯科診療に必携！ これまでに類をみない症例集

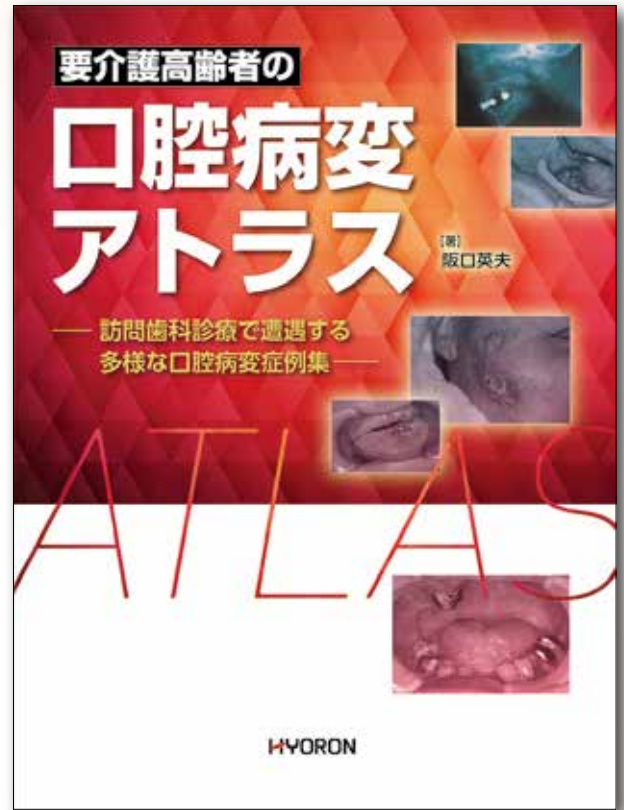
# 要介護高齢者の 口腔病変 アトラス

—訪問歯科診療で遭遇する  
多様な口腔病変症例集—

著

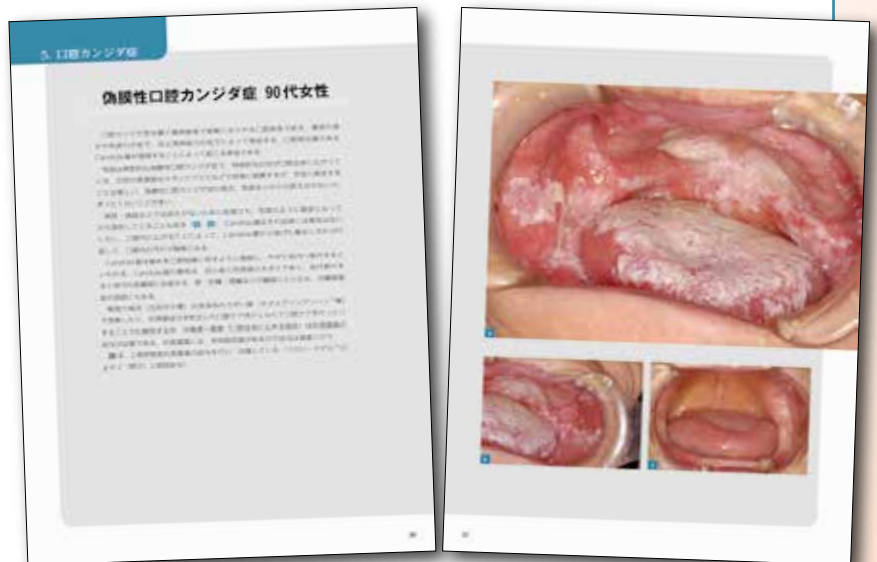阪口英夫

医療法人永寿会陵北病院・副院長



訪問先で「この症状はなに？」と思ったときの答えが、ここにあります

- 訪問診療先で口腔内をみたとき、「この症状はなに？」と思った経験はありませんか？ 通院患者と違い、訪問先や病院・施設でみる要介護高齢者の口腔内は、これまでみたことのない症状・経過をみせることがあります。
- 本書は、このような場面で開くための、終末期を含めた要介護高齢者のさまざまな症状、そして経過までを写真で示し、対応を解説したものです。
- 歯科医師、歯科衛生士はもとより、要介護高齢者の口腔にかかわるすべての方々にとって、必携のアトラスです。



A4変判・128頁・カラー・定価8,800円(税込)

# 要介護高齢者の 口腔病変アトラス

—訪問歯科診療で遭遇する多様な口腔病変症例集—

## 内 容 紹 介

### 1. う蝕および歯周病

増殖性歯肉炎／多量の歯石付着／歯頸部カリエス／進行したう蝕歯／歯の着色／無歯顎の口腔粘膜の急性炎症／う蝕および歯周病のワンポイントアドバイス

### 2. アレルギー疾患

接触性口唇炎(アレルギー性口唇炎)／クインケ浮腫／クインケ浮腫の疑い(血管性浮腫)／アレルギー疾患のワンポイントアドバイス

### 3. ウイルス性疾患(単純疱疹)

口唇ヘルペス(口唇単純疱疹)／多発性口唇ヘルペス(口唇単純疱疹)／疱疹性歯肉口内炎(ヘルペス性口内炎 単純性疱疹性歯肉口内炎)／帯状疱疹／ウイルス性疾患(単純疱疹)のワンポイントアドバイス

### 4. 外傷

口唇外傷／無歯顎咬傷／天然歯による外傷性潰瘍／不適合根面板による外傷／咬傷(血腫)／口腔ケアによる外傷／火傷／外傷のワンポイントアドバイス

### 5. 口腔カンジダ症

偽膜性口腔カンジダ症／カンジダ性口角炎／薬剤の副作用による偽膜性カンジダ症／紅斑性口腔カンジダ症／義歯が原因の紅斑性カンジダ症／口腔カンジダ症との鑑別診断 頬粘膜への痰付着／抗真菌薬を使用しないで改善した症例 頬粘膜口腔カンジダ症／肥厚性口腔カンジダ症／人生の最終段階 口腔内の汚れと口腔カンジダ症／口腔カンジダ症のワンポイントアドバイス

### 6. 口腔乾燥・口唇乾燥(脱水)

脱水症(口腔乾燥)／口腔乾燥(非経口摂取者)／乾燥痰／歯に付着した乾燥痰／禁食・口呼吸による口腔乾燥／口腔乾燥のワンポイントアドバイス

### 7. 口腔剥離上皮膜

口腔剥離上皮膜(口腔粘膜上皮)／舌上の剥離上皮膜付着(舌上の汚れ)／口腔剥離上皮膜のワンポイントアドバイス

### 8. 粘膜疾患

扁平苔癬／紅斑症／抗癌剤による口内炎／類天疱瘡／栄養障害による多発性口内炎(口唇潰瘍)／粘膜疾患のワンポイントアドバイス

### 9. 難治性粘膜疾患

白板症／白板症が癌に移行した事例／ACPIについて／上唇腫瘍／難治性粘膜疾患のワンポイントアドバイス

### 10. 顎骨壊死

顎骨壊死／右下顎骨全体の顎骨壊死／顎骨壊死のワンポイントアドバイス

### 11. 舌にみられる疾患

筋萎縮性側索硬化症(ALS)における舌の萎縮／黒毛舌／溝状舌／舌乳頭の萎縮(滑舌)／正中菱形舌炎／地図状舌／オーラルジスキネジア／舌癆／長期間経口摂取していないために堆積した舌苔／舌にみられる疾患のワンポイントアドバイス

### 12. 末期癌

口腔癌(頬粘膜悪性腫瘍)／悪性リンパ腫／転移性口腔癌／末期癌のワンポイントアドバイス

### 13. 人生の最終段階

口腔剥離上皮膜および痰による口腔汚染／不正出血(口唇出血)／口腔底部不正出血(皮下出血を伴うもの)／不適切な口腔ケアによる頬～舌～口峡部不正出血／消化管もしくは気管からの出血／終末期口腔粘膜からの自然出血／外傷性出血／薬剤の影響による出血／人生の最終段階における口腔周囲の変化／人生の最終段階のワンポイントアドバイス

### 14. その他

内服薬の口腔内残留／麻痺側への食渣残留／顔面神経麻痺／手術創(顎骨骨折の手術跡)／三叉神経痛／認知症の進行による原始反射の出現／天然歯・義歯の誤飲／唾液腺炎(舌下小丘の隆起)